

# ATLAS D'ACCES LIBRE EN CHIRURGIE ORL ET CERVICO-FACIALE



## TECHNIQUE CHIRURGICALE DE FERMETURE DES FISTULES TRACHÉO-ŒSOPHAGIENNES

Zenon Yeung, Johan Fagan

La voix trachéo-œsophagienne est la meilleure méthode de réhabilitation vocale après laryngectomie totale (*Figures 1-3*).

Ses avantages sont :

- Pas de dispositif extérieur
- Ne dépend pas d'une batterie
- Voix plus naturelle et intelligible
- Utilise le volume courant du patient (~500mL) comme énergie, et permet par conséquent de parler plus fort et plus longtemps sans pause

Cependant, des problèmes peuvent survenir avec la Fistule Trachéo-Œsophagienne (FTO) et la prothèse phonatoire <sup>1,2</sup>

- Elargissement de la fistule autour de la prothèse pouvant causer des fuites péri-prothétiques et une pneumopathie d'inhalation (*Figure 4*)
- Fuite intra-prothétique
- Granulations péri-prothétiques
- Echec de la voix trachéo-œsophagienne dû à une sténose ou à un spasme segmentaire pharyngo-œsophagien
- Colonisation fongique de la prothèse, engendrant des fuites
- Migration de la prothèse dans l'œsophage ou dans l'arbre trachéo-bronchique
- Echec de la voix trachéo-œsophagienne dû à un manque de motivation et au coût de la prothèse

Quand la fistule s'élargit et cause une fuite péri-prothétique de salive et d'aliments, ou en cas de décision d'arrêter la voix trachéo-œsophagienne, on peut refermer la FTO ou la laisser se refermer.

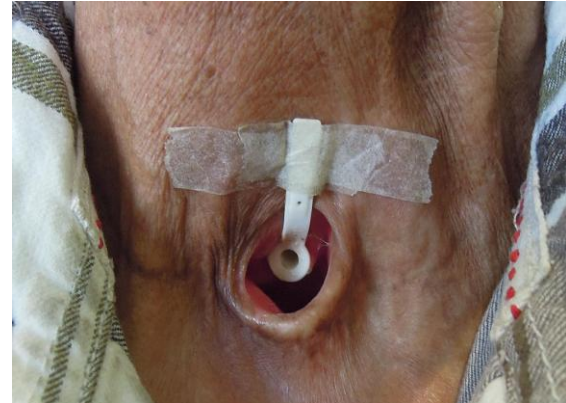


Figure 1 : Implant phonatoire en place

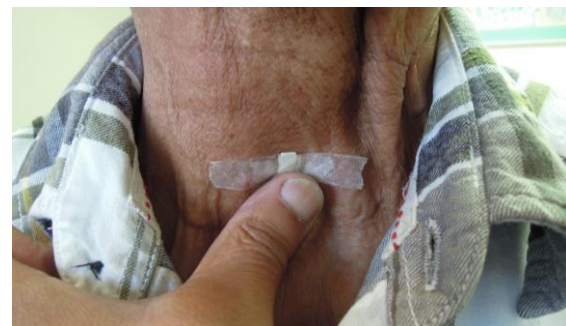

Figure 2 : Occlusion du trachéostome durant la phonation

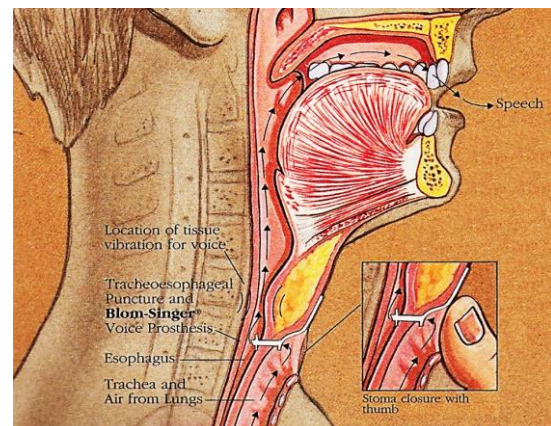


Figure 3 : Fonctionnement de la voix trachéo-œsophagienne (adapté de [Current Status of Voice Restoration Following Total Laryngectomy](#))

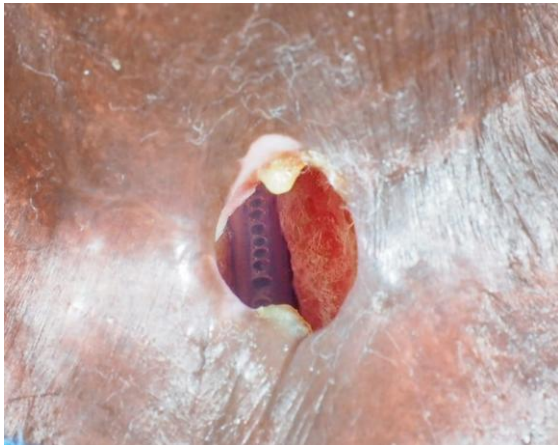

Figure 4 : Très large FTO avec sonde naso-gastrique visible au sein de l'œsophage

### Les facteurs de risque d'élargissement de la FTO incluent <sup>3</sup>

- Infection locale
- Erosion par la sonde naso-gastrique
- Compression par canule à ballonnet
- Néoplasie trachéale ou œsophagienne
- Ingestion de caustique ou de corps étranger

### Traitement conservateur

- La plupart des FTO causant des fuites salivaires sont accessibles à un traitement conservateur pour rétrécir le diamètre de la fistule, tel que **réduire la taille de la prothèse**, ou la remplacer par une **sonde urinaire de plus petite taille** le temps de la cicatrisation
- Certains patients peuvent être amenés à **abandonner la voix trachéo-œsophagienne** pour cause de fuites répétées avec inhalation, ou échec de la voix trachéo-œsophagienne <sup>2</sup>. La prothèse est alors retirée et le patient est nourri par sonde naso-gastrique jusqu'à ce que la fistule cicatrise spontanément, habituellement en 2 semaines
- Si la fistule **persiste mais est petite**, une **cautérisation électrique** ou au **nitrate d'argent** peut être effectuée sur la fistule <sup>4</sup>

- Des **méthodes alternatives** incluent
  - Utilisation d'un bouton septal en silicone <sup>5</sup>
  - Suture en bourse autour de la FTO
  - Injection de graisse <sup>6</sup> / collagène / Teflon autour de la FTO <sup>7</sup>

### Fermeture chirurgicale de FTO

En cas d'échec des traitements conservateurs, ou en présence d'une très large FTO comme dans la *Figure 4*, une fermeture chirurgicale devient nécessaire. Une nouvelle fistule peut être créée un certain temps après la fermeture de la fistule problématique. Les candidats à une fermeture chirurgicale de FTO doivent également être informés sur les autres méthodes de réhabilitation vocale *e.g.* voix œsophagienne et laryngophone.

Avant une fermeture chirurgicale de FTO, il faut **évaluer la taille du trachéostome** : en cas de sténose, une plastie de trachéostome peut être effectuée dans le même temps.

Les FTO sont réputées difficiles à fermer, avec un taux de succès très variable <sup>7</sup>, à cause de la faible vascularisation des tissus irradiés et fibrosés. Diverses méthodes de fermeture de FTO ont été rapportées :

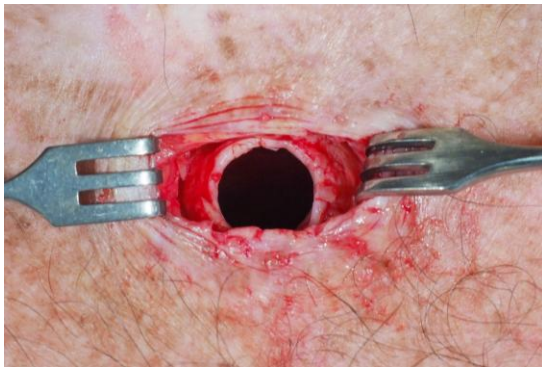- Fermeture plan par plan
- Lambeau musculaire de rotation (sterno-cléido-mastoïdien, [grand pectoral](#))
- Lambeau fascio-cutané libre ou pédiculé ([lambeau libre anté-brachial](#) <sup>3</sup>, [lambeau delto-pectoral](#) <sup>8</sup> ou [supra-claviculaire](#))

Cependant, l'utilisation de tous les lambeaux est limitée par leur volume.

La méthode décrite ci-dessous est simple et ne requiert pas de lambeau, à moins que la fermeture du défaut œsophagien n'engendre une sténose, et nécessite alors un lambeau.

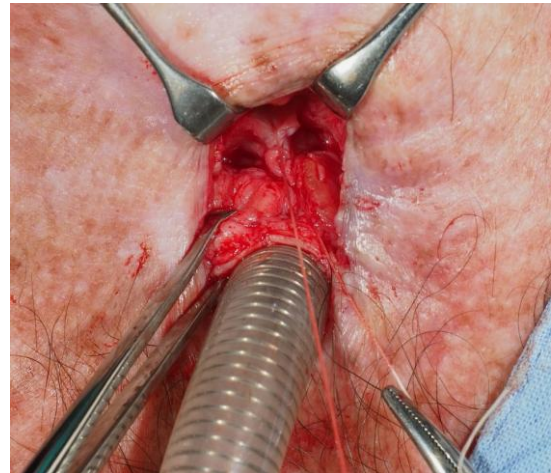
### *Etapes chirurgicales*

- La procédure est effectuée sous AG, avec des apnées intermittentes
- Le patient est intubé via le trachéostome par une petite sonde trachéale armée
- Mise en place d'une SNG
- Installation et champage du cou, de la mandibule à la partie supérieure du thorax
- Anesthésie locale à la Xylocaïne adrénalinée autour du trachéostome
- Incision circonférentielle autour du trachéostome à la lame de 15 (Figure 5)
- Dissection circonférentielle de la trachée sur quelques centimètres aux instruments froids (Figure 5)



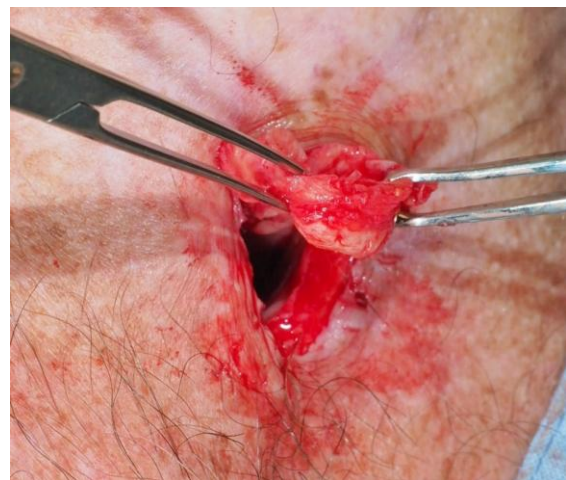*Figure 5 : Trachéostome incisé sur toute sa circonférence, et trachée disséquée sur quelques centimètres*

- Dissection postérieure prudente aux ciseaux froids dans le plan entre la trachée membraneuse et le mur antérieur de l'œsophage (Figure 6)
- Eviter toute brèche dans l'œsophage
- En bas, poursuivre la dissection au-delà de la FTO (Figure 6) ; un tissu fibreux dense entre la trachée et l'œsophage peut rendre l'identification de la FTO difficile
- Une fois la fistule identifiée, elle est isolée. Une fuite de salive depuis l'œsophage peut être visualisée



*Figure 6 : FTO identifiée, isolée et suturée au Vicryl 3.0*

- Suture de la muqueuse œsophagienne avec des points séparés de Vicryl 3.0
- Résection de la trachée proximale au-dessus de la FTO
- La trachée est hissée jusqu'à atteindre la peau, sans tension (Figure 7)
- Suture de la trachée au rebord cutané avec du Vicryl 2.0 ou du Nylon par des points éversants (Figure 8)
- Pas de drainage



*Figure 7 : La trachée est mobilisée et les anneaux trachéaux proximaux sous la FTO sont résectionnés*

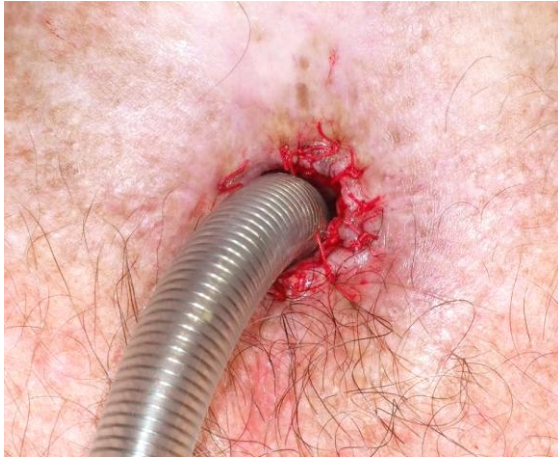

Figure 8 : Le trachéostome est refermé par des points éversants de Vicryl 2.0 ou de Nylon

### Soins post-opératoires

- Patient gardé à jeun per os pendant 5 à 7 jours, et alimenté par la SNG
- Une FTO secondaire peut être créée une fois la cicatrisation acquise, au moins un mois après la chirurgie
- Mettre en place une nouvelle prothèse trop tôt peut nécessiter un changement de prothèse pour une plus courte, une fois la cicatrisation plus « mûre »

### Cas d'exposition d'artère carotide commune

Ce cas illustre la **proximité de l'artère carotide commune vis-à-vis de la trachée**, et la nécessité d'une dissection au contact de la trachée. Le patient avait une large FOT qui s'était développée spontanément quelques années après chirurgie et radiothérapie (Figures 4, 9). La dissection a permis de constater que l'artère carotide commune n'était recouverte que par une fine couche de tissu cicatriciel au niveau du mur latéral gauche du trachéostome, avec une lyse des anneaux trachéaux (Figure 10). La trachée était fixée et fibrotique, rendant sa mobilisation impossible.

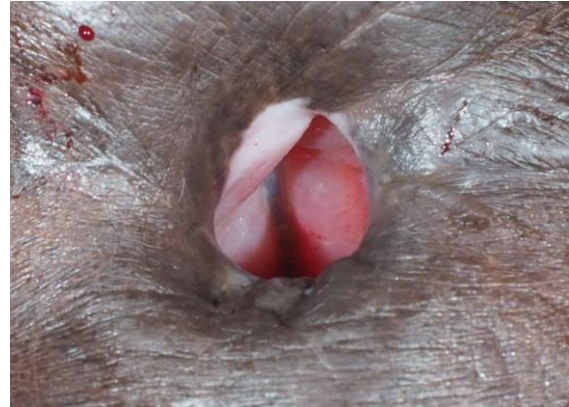

Figure 9 : Large FTO avec SNG visible au milieu

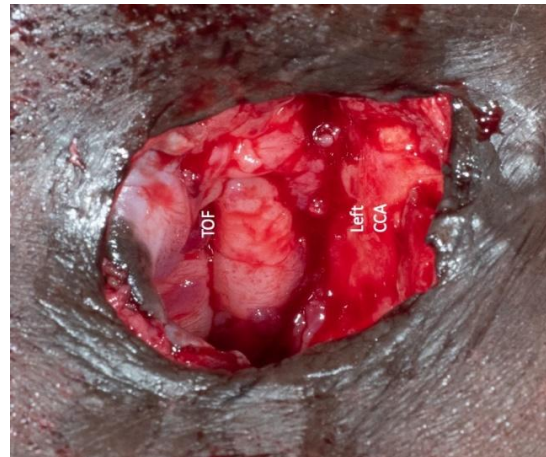


Figure 10 : Après dissection de la trachée autour du trachéostome, nous avons observé une artère carotide commune gauche médialisée, et située dans le mur latéral du trachéostome

L'artère carotide a été exposée soigneusement sur 3 cm de haut (Figure 10). La fistule œsophagienne a été suturée au Vicryl 3.0.

Un **lambeau supra-claviculaire** a été prélevé (Figures 11-14) et tunnelisé jusqu'au trachéostome pour couvrir et isoler la carotide, afin de prévenir une éventuelle rupture hémorragique.

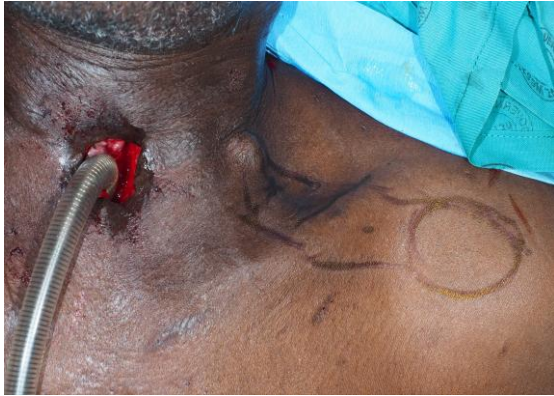

Figure 11 : Dessin du lambeau supra-claviculaire en îlot

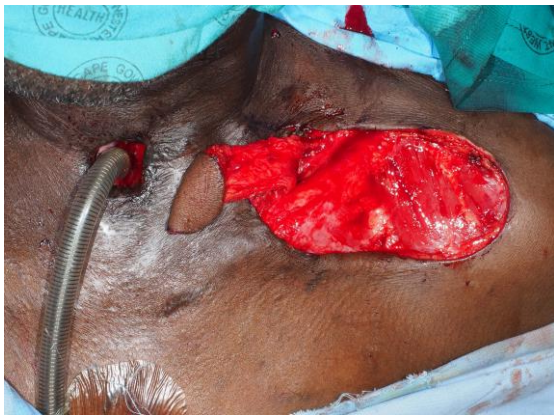

Figure 12 : Prélèvement d'un lambeau supra-claviculaire en îlot

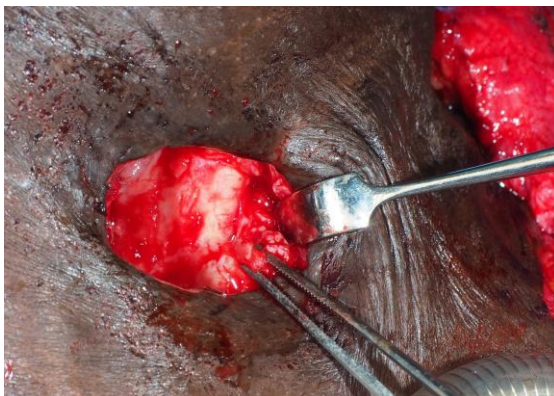


Figure 13 : Exposition de la carotide commune avant interposition du lambeau

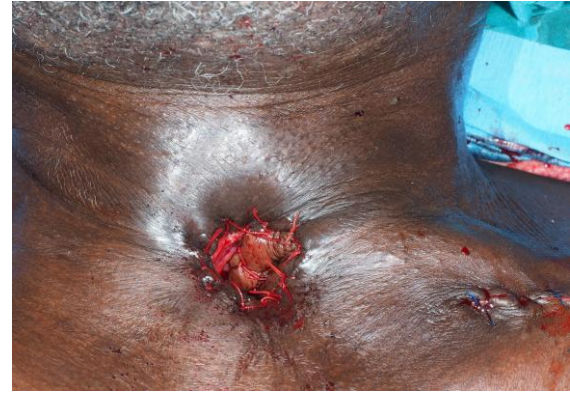

Figure 14 : Lambeau supra-claviculaire interposé pour couvrir la carotide commune et la suture œsophagienne

## Références

1. Myers EN. Closure of Tracheoesophageal Fistula. Ch 51 - *Operative Otolaryngology, Head and Neck Surgery* 2<sup>nd</sup> Ed. (2008) ISBN: 9780323248013

2. Stafford FW. Current indications and complications of tracheoesophageal puncture for voice restoration after laryngectomy. *Curr Opin Otolaryngol Head Neck Surg.* 2003;11(2):89-95
3. Wreesmann VB, Smeele LE, Hilgers FJ, Lohuis PJ. Closure of tracheoesophageal fistula with prefabricated revascularized bilaminar radial forearm free flap. *Head Neck.* 2009;31(6):838-42
4. Hosal SA, Myers EN. How I do it: closure of tracheoesophageal puncture site. *Head Neck.* 2001;23(3):214-6
5. Schmitz S, Van Damme JP, Hamoir M. A simple technique for closure of persistent tracheoesophageal fistula after total laryngectomy. *Otolaryngol Head Neck Surg.* 2009;140(4):601-3
6. Perie S, Ming X, Dewolf E, St Guily JL. Autologous fat injection to treat leakage around tracheoesophageal puncture. *Am J Otolaryngol.* 2002;23(6):345-50
7. Moerman M, Vermeersch H, Heylbroeck P. A simple surgical technique for tracheoesophageal fistula closure. *Eur Arch Otorhinolaryngol.* 2004;261(7):381-5
8. Muroso S, Ishikawa E, Nakanishi Y, et al. Closure of tracheoesophageal fistula with prefabricated deltopectoral flap. *Asian J Surg.* 2016;39(4):243-6

## Comment citer ce chapitre

Yeung WCZ, Fagan JJ. (2019). Surgical closure technique of tracheoesophageal fistulae (TOF). In *The Open Access Atlas of Otolaryngology, Head & Neck Operative Surgery*. Retrieved from <https://vula.uct.ac.za/access/content/group/ba5fb1bd-be95-48e5-81be-586fbaeba29d/Surgical%20closure%20technique%20of%20tracheoesophageal%20fistulae%20TOF.pdf>

## Traduction

Fiche traduite sous la direction et la validation du Collège Français d'ORL et chirurgie de la face et du cou et de la Société Française d'ORL

Emilien Chabrilac MD  
University Cancer Institute Toulouse -  
Oncopole  
Toulouse, France  
[emilien.chabrilac@gmail.com](mailto:emilien.chabrilac@gmail.com)

## Auteur

Wing Chi Zenon Yeung MBChB (CUHK),  
FHKCORL, FHKAM, FRCSEd (ORL)  
Associate Consultant  
United Christian Hospital and Tseung  
Kwan O Hospital, Hong Kong SAR  
Honorary Clinical Assistant Professor  
Department of Otorhinolaryngology, Head  
and Neck Surgery  
The Chinese University of Hong Kong  
Hong Kong SAR  
[dr.zenon.yeung@gmail.com](mailto:dr.zenon.yeung@gmail.com)

## Auteur & éditeur

Johan Fagan MBChB, FCS (ORL), MMed  
Emeritus Professor and Past Chair  
Division of Otolaryngology  
University of Cape Town  
Cape Town, South Africa  
[johannes.fagan@uct.ac.za](mailto:johannes.fagan@uct.ac.za)

**THE OPEN ACCESS ATLAS OF  
OTOLARYNGOLOGY, HEAD & NECK  
OPERATIVE SURGERY**  
[www.entdev.uct.ac.za](http://www.entdev.uct.ac.za)



The Open Access Atlas of Otolaryngology, Head & Neck Operative Surgery by [Johan Fagan \(Editor\) johannes.fagan@uct.ac.za](mailto:johannes.fagan@uct.ac.za) is licensed under a [Creative Commons Attribution - Non-Commercial 3.0 Unported License](https://creativecommons.org/licenses/by-nc/3.0/)

